Een voorspelbare oplossing voor botdefecten

GBR met magnesium membraan bij brugfalen

Wanneer een bestaande brug faalt door verlies van een pijlerelement, ontstaat vaak de behoefte aan een duurzame en voorspelbare oplossing. Implantaten vormen in zulke gevallen een aantrekkelijk alternatief, maar vereisen bij botverlies vaak aanvullende chirurgische stappen. Met name in gebieden waar al langere tijd elementen ontbreken, is botopbouw essentieel voor succesvolle implantaatplaatsing. Guided Bone Regeneration (GBR) speelt hierbij een belangrijke rol, waarbij zowel het botmateriaal als het membraan van invloed zijn op het resultaat. In dit artikel wordt een klinische casus beschreven waarin een magnesium membraan wordt toegepast binnen een gefaseerde behandeling na brugfalen.

Voor het vervangen van één of meerdere ontbrekende elementen zijn orale implantaten tegenwoordig vaak de eerste behandelkeuze, in plaats van bruggen of uitneembare voorzieningen. Het belangrijkste voordeel van implantaten is dat alleen het ontbrekende element wordt vervangen, zonder dat aangrenzende, vaak gezonde elementen hoeven te worden beslepen.

Bij een conventionele brug moeten meestal minimaal twee pijlerelementen worden betrokken. Dit kan betekenen dat gezond tandweefsel wordt opgeofferd en dat de belasting op deze elementen toeneemt. Daarnaast is de prognose van een brug mede afhankelijk van de conditie van de pijlerelementen.

Een uitneembare voorziening kan een relatief eenvoudige en financieel voordelige oplossing zijn, maar qua comfort, stabiliteit en gevoel in de mond ervaren patiënten dit vaak als een compromis ten opzichte van implantaten. Implantaten bieden in veel gevallen een meer duurzame en comfortabele oplossing, zowel functioneel als esthetisch. In het verleden waren bruggen vaak de eerste keuze voor het vervangen van ontbrekende elementen. Hierdoor zien we in de praktijk nog regelmatig situaties waarbij bestaande bruggen gedeeltelijk falen doordat één of meerdere pijlerelementen verloren zijn gegaan. In deze gevallen zoeken patiënten meestal een nieuwe, duurzame oplossing, waarbij de voorkeur tegenwoordig vaak uitgaat naar implantaten in plaats van het uitbreiden of opnieuw vervaardigen van een brug.

Botopbouw

Bij een driedelige brug waarbij één pijler verloren is gegaan, kan relatief eenvoudig worden overgestapt naar een implantaatgedragen oplossing. Na het doorslijpen van het brugdeel ter hoogte van de dummy en extractie van de aangedane pijler, zijn

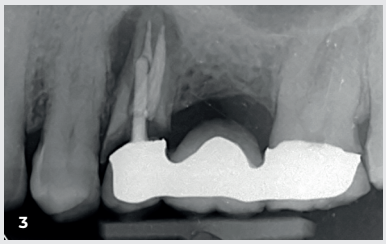

1. Brug 25-x-27 met cariës zichtbaar buccaal
2. Brug 25-x-27 occlusaal
3. Peri-apicale opname 25-x-27 met cariës en forse radiolucentie rondom pijler 25

doorgaans twee implantaten voldoende om zowel de verloren pijler als het ontbrekende element te vervangen. Wanneer het connectorgebied van de intacte pijler zorgvuldig wordt doorgeslepen en het oppervlak netjes wordt afgewerkt en gepolijst, kan deze pijler vaak behouden blijven en verder functioneren als een solitaire kroon. Op deze manier kan bestaand restauratief werk deels worden behouden, terwijl tegelijkertijd een voorspelbare en duurzame oplossing wordt gerealiseerd met implantaten.

Het plaatsen van een implantaat op de positie waar voorheen een dummy van een brug aanwezig was, kan uitdagend zijn vanwege het vaak aanwezige botverlies. Aangezien het betreffende element meestal al langere tijd eerder is geëxtraheerd, kan de resorptie van de kaakkam gevorderd zijn tot Cawood klasse III tot en met V. In deze situaties kan een kaakverbreding en/of kaakverhoging noodzakelijk zijn, hetzij gelijktijdig met het plaatsen van het implantaat, hetzij als pre-implantologische behandeling.
Voor een voorspelbare kaakverbreding of -verhoging wordt gebruikgemaakt van botsubstituten in combinatie met een membraan. Het botsubstituut zorgt voor verbreding of verhoging van de kaakkam, terwijl het membraan wordt toegepast om het materiaal op zijn plaats te houden en te voorkomen dat zacht weefsel ingroeit in het augmentatiegebied. Zo wordt een stabiele omgeving gecreëerd waarin botvorming kan plaatsvinden. Voor botsubstituten kan worden gekozen uit verschillende materialen, zoals autoloog bot (bot van de patiënt zelf), humaan donorbot, xenogeen bot (bijvoorbeeld van rund of varken) of synthetische materialen. Uit onderzoek en klinische resultaten blijkt dat humaan bot, zowel autoloog als donorbot, goed in staat is om bot te regeneren. Xenogene materialen worden met name gebruikt als scaffold en resorberen langzaam tot nauwelijks en geven daardoor weinig tot geen nieuw bot. Synthetische materialen kunnen in specifieke situaties een rol spelen, maar geven over het algemeen maar een beperkt volume aan nieuwgevormd bot.

Membranen

Voor membranen bestaat de keuze uit niet-resorbeerbare varianten, zoals PTFE, of resorbeerbare membranen op basis van collageen van dierlijke oorsprong. Aangezien niet alle patiënten materialen van dierlijke oorsprong accepteren, heeft botiss biomaterials GmbH (Berlijn, Duitsland) recent het NOVAMag membraan geïntroduceerd. Het NOVAMag membraan is een resorbeerbaar barrière-membraan van magnesium dat wordt toegepast bij Guided Bone Regeneration (GBR). Het membraan combineert een goede mechanische stabiliteit met een gecontroleerde afbraak, waardoor gedurende de genezingsfase voldoende ruimte behouden blijft voor botregeneratie. Door zijn stijfheid ondersteunt het membraan het augmentatiemateriaal en voorkomt het ingroei van zacht weefsel in het defect. Tijdens het genezingsproces degradeert het magnesium geleidelijk tot lichaamseigen zouten, waardoor een tweede chirurgische ingreep voor verwijdering niet nodig is. Hierdoor biedt het NOVAMag membraan een stabiele en voorspelbare ondersteuning bij zowel horizontale als verticale botopbouw.

Patiënt

De patiënt, een man van 67 jaar in goede gezondheid, werd verwezen vanwege een falende brug 25-x-27 die meer dan 22 jaar geleden was geplaatst. Recent had de tandarts op een periodieke controle zowel een pockets van 10 mm ontdekt als cariës onder de kroon bij pijler 25. De pijler 27 leek verder intact. Bij het klinische onderzoek bleek er een fors defect rondom en voorbij de volledige radix van de 25 aanwezig te zijn (**afbeelding 1 t/m 3**). Met name forse radiolucenties in het alveolair bot verhinderen immediate implantaatplaatsing, omdat het zeer uitdagend tot onmogelijk is om primaire stabiliteit te vinden. We besluiten tot het volgende plan:

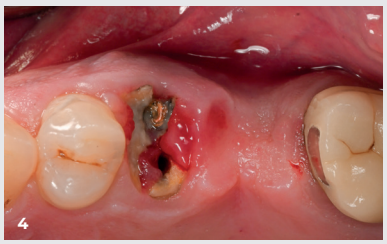

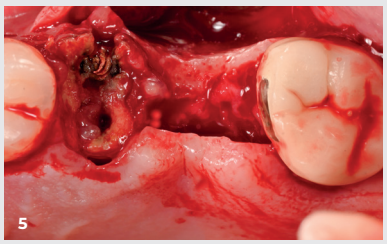

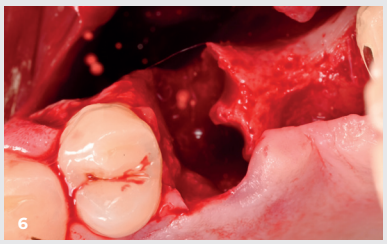

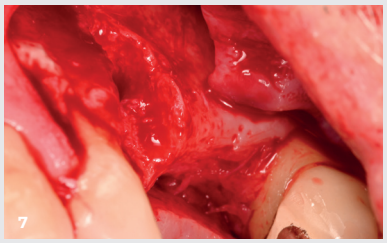

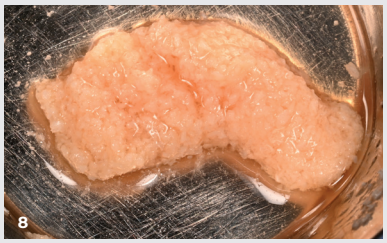



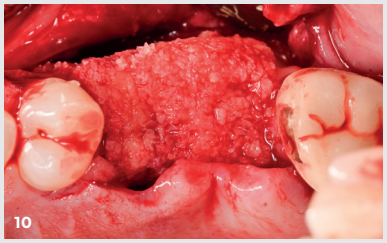

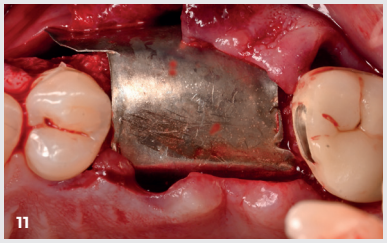

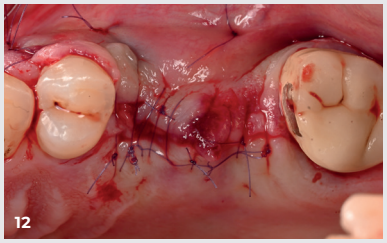

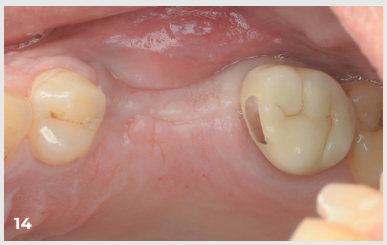

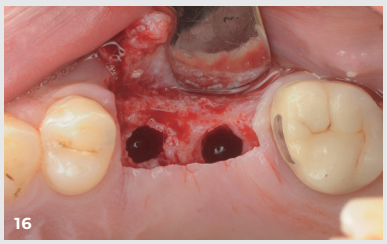

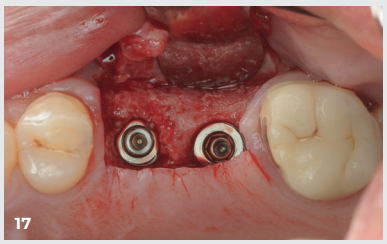

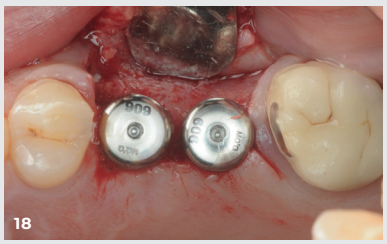

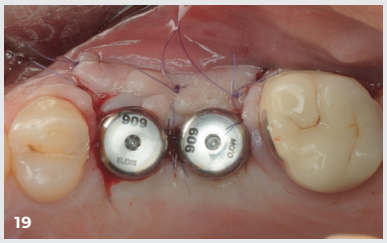

4. Na doorslijpen brug en polijsten connector gebied 27 mesiaal
5. Na open flap
6. Na verwijdering wortelrest 25
7. Na curettage granulatieweefsel 25
8. Maxgraft gemengd met I-PRF
9. NOVAmag magnesium membraan
10. Kaakverbreding met de botsubtistuten
11. NOVAmag membraan in positie
12. Spanningsloze primaire sluiting
13. Twee weken post operatieve wondgenezing
14. Genezing na 4 maanden
15. Papil besparende flap, duidelijke volume winst botkam
16. Na osteotomie in het geaugmenteerde bot
17. Na de plaatsing van 2 Any-Ridge implantaten
18. Twee brede healingabutments van 6x6 mm
19. Verplaatsing van de flap naar buccaal

1. Doorslijpen brug bij de 27, chirurgische verwijdering van de 25, volledige opklap van het weefsel, kaakverbreding en verhoging van zowel de 25 en 26 met humaan donor bot (MaxGraft, Botiss) en NOVAmag als membraan.
2. Na 4 maanden in de tweede fase het plaatsen van 2 implantaten bij de 25 en 26 1-fase met indien nodig een cretale sinusbodemelevatie bij de 26.
3. Vervaardigen van twee verschroefde kronen op de 25 en 26 van lithiumdisilicaat verlijmd op een tibase.

Het is van belang om het volledige behandelplan vooraf al te maken voor zowel de patiënt als de verwijzer. Hierdoor kan ook een sluitende begroting bij het behandelplan worden gemaakt, zodat patiënt weet waar hij aan toe is en wanneer welke behandelingen zullen plaatsvinden. Het behandelplan is uiteraard voorbehouden aan eventuele complicaties, hetgeen patiënt gepresenteerd krijgt in een informed consent die hij voorafgaand aan de behandeling ondertekent.

Behandeling fase 1

Voorafgaand aan de behandeling kreeg de patiënt amoxicilline 500 mg driemaal daags 1 gedurende 7 dagen voorgeschreven, evenals ibuprofen 600 mg driemaal daags 1 voor 7 dagen ter pijnstilling. Daarnaast werd een zuurstofhoudend spoelmiddel (Bluem mouthwash) geadviseerd. Bovendien werd voor de start van de behandeling middels een venapunctie bloed afgenomen (3 buisjes van 10 ml) voor de bereiding van vloeibaar platelet-rich fibrin (PRF) en twee PRF-membranen.

Na het doorslijpen van de brug ter hoogte van pijler 27 bleek de brug reeds los te zitten (**afbeelding 4**). Vervolgens werd een mucoperiostale flap geopend van regio 24 tot en met 27, met een ontspanningsincisie aan de mesiobuccale zijde van element 24. Hierna werd de wortelrest van element 25 verwijderd. Voor een voorspelbare botaugmentatie is het essentieel dat het granulatieweefsel zo volledig mogelijk wordt gecuretteerd met behulp van een botcurette (**afbeelding 5–7**).
Vervolgens werd aan de binnenzijde van de flap een periostale releasing incisie uitgevoerd om het weefsel voldoende te mobiliseren en een spanningsvrije wondsluiting mogelijk te maken na augmentatie. Het humane donorbot (maxgraft, 1 ml, korrelgrootte >2 mm, botiss, Berlijn) werd vooraf gemengd met vloeibare PRF, waardoor een cohesief en goed hanteerbaar geheel ontstond ("sticky bone") dat een gelige kleur had (**afbeelding 8**).
Het magnesium membraan (NOVAMag, botiss) werd uit de verpakking genomen (**afbeelding 9**) en met een hiervoor geschikte schaar op maat geknipt. Vervolgens werd het botmateriaal aangebracht ter plaatse van het botdefect in regio 25 en ter verbreding van regio 26 en zorgvuldig gecondenseerd. Daarna werd het membraan geplaatst, waarbij het augmentatiemateriaal zowel buccaal, coronaal als palatinaal volledig werd afgedekt (**afbeelding 10, 11**).
De flap werd vervolgens spanningsvrij gesloten met twee verticale matrashechtingen aan de buccale zijde (Darvin, resorbeerbaar polyglycolzuur 6-0), een doorlopende hechting over de processus alveolaris en solitaire hechtingen ter plaatse van de ontspanningsincisie (**afbeelding 12**).

Na twee weken werd de patiënt teruggezien voor controle en het verwijderen van de hechtingen. Hierbij werd een rustig wondbeeld gezien zonder tekenen van dehiscentie (**afbeelding 13**).

Behandeling fase 2

Vier maanden na de botopbouw kwam de patiënt terug voor het plaatsen van de implantaten. Klinisch was er een duidelijke toename van weefselvolume zichtbaar en de kaakkam toonde voldoende breedte voor implantaatplaatsing (**afbeelding 14**).

Na lokale anesthesie werd een mucoperiostale flap vervaardigd met een midcrestale incisie, waarbij de incisie licht palatinaal van de crista werd gelegd en langs de papillen van 24 en 27 liep, aangezien de implantaatposities zich mesiaal van deze elementen bevonden (**afbeelding 15**).

Op de prothetisch ideale posities van 25 en 26 werden osteotomieën voorbereid met diameters van respectievelijk 4,3 mm en 4,8 mm, met boordieptes van 11,5 mm en 7 mm (**afbeelding 16**). Ter plaatse van regio 26 werd middels de Summers-techniek het sinusbodemcorticaal circa 1,5 mm getikt met een osteotoom, waardoor voldoende bothoogte werd verkregen voor stabiele implantaatplaatsing. Vervolgens werden twee implantaten geplaatst (AnyRidge, MegaGen Implant Company, Daegu) met afmetingen 4,5 × 11,5 mm en 5,0 × 8,5 mm (**afbeelding 17**).

Door de goede genezing van de eerdere kaakverbreding konden beide implantaten volledig in bot worden geplaatst, waarbij een primaire stabiliteit van circa 40 Ncm werd bereikt. Hierdoor kon worden gekozen voor een één-fase benadering. Voor de healing

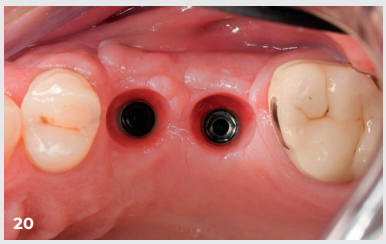

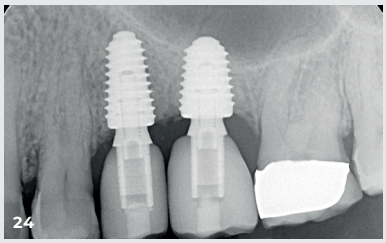

20. Zachte weefselgenezing na verwijdering abutments
21. Na plaatsing van de verschroefde kronen van lithiumdisilicaat
22. Duidelijke volumeherstel aan de buccale zijde
23. Controle 1 jaar postoperatief behoud van het volume
24. Behoud van het bot rondom de implantaten 1 jaar postoperatief

abutments werd gekozen voor afmetingen van 6 × 6 mm, omdat deze bijdragen aan een gunstige vormgeving van het peri-implantaire mucosa-profiel (**afbeelding 18**).
Door de breedte van deze healing abutments kon de flap enigszins buccaal worden gepositioneerd en spanningsvrij worden gehecht met 6-0 resorbeerbaar hechtmateriaal, met als doel extra weefselvolume en een bredere zone gekeratiniseerde mucosa aan de buccale zijde te creëren (**afbeelding 19**). Een voldoende brede zone gekeratiniseerde mucosa draagt bij aan een betere reinigbaarheid voor de patiënt en kan daarmee de lange termijn prognose van de implantaten positief beïnvloeden.

Prothetische fase en follow-up

Acht weken na de implantaatplaatsing waren de implantaten klinisch stabiel en kon worden gestart met de afdrukfase. Met een Trios 3 (3Shape) intra-orale scanner werd een digitale 3D-scan vervaardigd voor de tandtechnicus.
Het peri-implantaire weefsel toonde een mooie volumineuze contour (**afbeelding 20**), zonder duidelijke asymmetrie tussen buccale en palatinale zijde. Daarom werd gekozen voor twee verschroefde kronen van lithiumdisilicaat, verlijmd op een titaniumbase (Ti-base). De kronen werden geplaatst en de abutmentschroeven werden aangedraaid met een moment van 35 Ncm. De schroefkanalen werden afgesloten met teflontape en composiet. Door de eerdere opbouw met humaan donorbot in combinatie met het magnesiummembraan werd een stabiel en voluminеus weefselprofiel bereikt.
Na één jaar vond een controle plaats. De restauraties toonden een esthetisch en functioneel stabiel resultaat. Er werden geen pockets dieper dan 3 mm gemeten en er was geen bloeding bij sonderen. Het röntgenbeeld liet een stabiel botniveau zien tot aan de hals van de implantaten, zonder tekenen van botverlies.

Deze casus laat zien dat een gefaseerde aanpak met botopbouw en het gebruik van een magnesium membraan kan leiden tot voldoende botvolume en stabiele implantaatplaatsing op een locatie met initieel aanzienlijk botverlies. Het bereikte weefselvolume en de gezonde peri-implantaire situatie na één jaar bevestigen dat deze behandelmethode een voorspelbare en duurzame oplossing kan bieden in complexe situaties. **d**

De auteur

Irfan Abas (ACTA, 2008) is een restauratief tandarts (NVVRT-erkend) en tandarts- implantoloog (NVOI-erkend) met ruime klinische ervaring. Hij is oprichter en partner van een verwijspraktijk in Bussum, waar hij zich richt op hoogwaardige restauratieve en implantologie behandelingen (tandartsabas.nl). Naast zijn klinische ervaring heeft Abas 24 klinische artikelen gepubliceerd. Hij heeft ook zijn eigen succesvolle opleidingsinstituut opgericht in 2019, de Abas Implant Academy, waar hij tandartsen opleidt in veilige en effectieve orale implantologie. Inmiddels hebben meer dan 200 tandartsen deelgenomen aan de Abas Implant Academy (abas-academy.com). De Abas Implant Academy biedt ook Advanced cursussen aan in botregeneratie en piezo-chirurgie.